

# 治療計画の凡例

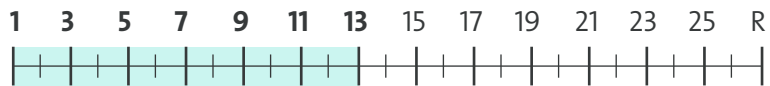患者氏名

# Elyzabyth Lemon-Merenguez

ケース番号・計画タイプ・日付

291585・Unlimited・2019年4月15日

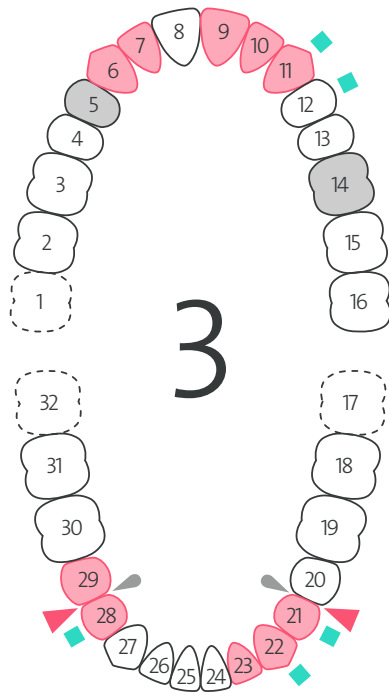
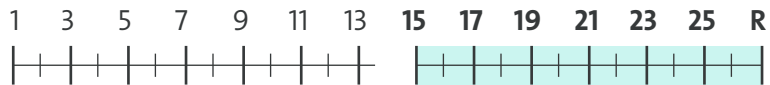
治療計画の手順



治療アイコン



症例の修正



- 9 ピンクの歯は動いている歯です。
- 14 灰色の歯はボンティックです。
- 17 点線の歯は欠損歯です。
- ティールの四角形はエンゲイジャーを追加する時点を示します。
- 三角形は、IPRを実行する必要がある歯を指します。IPRサイズを表すさまざまなサイズの三角形があります。
- コンタクトの治療遵守チェックポイントを示します。
- 小さな黒色の×はエンゲイジャーの取外しを示します。